Aus dem Pathologischen Institut des Krankenhauses
München-Schwabing
Vorstand: Prof. Dr. S. Oberndorfer

Lane Medical Library

ÜBER DIE LEUKOPLAKIA VESICAE

INAUGURAL-DISSERTATION
ZUR
ERLANGUNG DER DOKTORWÜRDE
IN DER GESAMTEN MEDIZIN, VERFASST UND EINER
HOHEN MEDIZINISCHEN FAKULTÄT
DER BAYER. LUDWIG-MAXIMILIANS-UNIVERSITÄT
ZU MÜNCHEN

VORGELEGT VON
EDO ROST
AUS SOEST i. WESTF.

MÜNCHEN 1926
DRUCKEREI STUDENTENHAUS MÜNCHEN UNIVERSITÄT

Digitized by the Internet Archive
in 2026

https://archive.org/details/IA40153312_0086

Aus dem Pathologischen Institut des Krankenhauses
München-Schwabing
Vorstand: Prof. Dr. S. Oberndorfer

ÜBER DIE LEUKOPLAKIA VESICAE

INAUGURAL-DISSERTATION
ZUR
ERLANGUNG DER DOKTORWÜRDE
IN DER GESAMTEN MEDIZIN, VERFASST UND EINER
HOHEN MEDIZINISCHEN FAKULTÄT
DER BAYER. LUDWIG-MAXIMILIANS-UNIVERSITÄT
ZU MÜNCHEN

VORGELEGT VON
EDO ROST
AUS SOEST i. WESTF.

MÜNCHEN 1926
DRUCKEREI STUDENTENHAUS MÜNCHEN UNIVERSITÄT

Verhornung des Epithels von Schleimhäuten ist schon seit langem bekannt. Die ersten Verfasser, welche diese Veränderung beschrieben, brachten sie mit der syphilitischen Infektion in Zusammenhang, oder hielten sie für eine Folge der Syphilisbehandlung: für ein Anzeichen von Hydrargyrose. Schon *Hunter*, der verschiedene syphilitische Affektionen der Schleimhaut bescheibt, warnt davor, alles für Syphilis zu halten, was auf den ersten Blick ihr ähnlich sieht. Hunter's Angaben werden von *Babington*, einem Kommentar der Hunter'schen Arbeiten über Syphilis, genauer präzisiert. Jedoch war noch *Schuster*, der die Verhornung „Epitheltrübung" nannte, der Ansicht, sie sei ein Symptom von Syphilis, wenngleich „kaum noch gesundheitsschädlich für den Besitzer". Schwimmer unterscheidet jedoch zwischen einer ideopathischen und einer symtomatischen Schleimhautverhornung oder Leukoplakie, wie er sie nennt und versteht darunter „eine fast ausschließlich auf der Mundhöhlen- und Zungenschleimhaut, nur sehr selten auf jener der weiblichen Genitalien vorkommende, exquisit chronische, idiopathische Erkrankung, welche als örtliches Übel erscheint, mit anderweitigen Krankheitszuständen des Organismus in keinerlei nachweisbaren Zusammenhang steht, dennoch in ihrem Auftreten und Verlauf den Typus einer Lokalaffektion bildet und nur in ihrem schließlichen Ausgange mitunter den Gesamtorganismus zu beeinflussen vermag". Doch fanden sich schon vor ihm Verfasser, welche der Ansicht waren, die Verhornung beruhe auf anderen Ursachen als Syphilis oder Quecksilber, denn *Schwimmer* teilt die Arbeiten der Verfasser in 3 Gruppen:

1. solche, die die Schleimhautverhornung zu denselben Krankheitsarten rechnen wie gewisse Hautaffektionen,
2. solche, die sie der Syphilis zuschreiben,
3. solche, welche die Leukoplakie, von einigen Psoriasis sive ichtyosis membranae mucosae genannt, für eine idiopathische Krankheit ohne aetiologische Einheit halten.

In den 90er Jahren des letzten Jahrhunderts finden wir die Leukoplakie der Harnblase besonders von Zuckerkandl, Guyon, u. a. als Folge einer oder bei einer chronischen Cystitis beschrieben, während bei den heutigen Autoren, wie: Aschoff, Schridde, Lavonius, Gierke, Hansemann, Küttner, Fütterer u. s. f. die Ätiologie weiter gefaßt ist.

Auch zum Beispiel *Rhens* grundlegende Arbeiten und Untersuchungen über die Entstehung von Blasengeschwülsten bei Anilinarbeitern lenkten das Augenmerk auf die ableitenden Harnwege und so finden wir Anfang dieses Jahrhunderts eine ganze Reihe Arbeiten über dieses Gebiet. 1919 erst faßt Kretschmar bei Veröffentlichung eines eigenen Falles von „Leukoplacia of the bladder and ureter" 43 in der Literatur niedergelegte Fälle zusammen. Im selben Jahr berichtet von Kafka aus dem Prager Pathologischen Institut über eine besondere Form von Leukoplakie an Hand eines selbst beobachteten Falles.

Ehe ich auf die pathologische Histologie und Anatomie besonders der Leukoplakie der Harnblase eingehe, möchte ich zur Rekapitulation kurz einen Überblick auf die normale Histologie geben und verweise hier der Kürze wegen auf den Standpunkt des *Stöhr*'schen Lehrbuches, welcher über die Blasenwandung in Folgendem zusammengefaßt ist:

„Nierenkelche, Nierenbecken, Ureter und Blase haben einige gemeinsame Merkmale, die voraus besprochen werden sollen: Das Epithel und den Muskelgehalt ihrer Wandung.

Das Epithel (als „Übergangsepithel" bezeichnet) vermag sich den wechselnden Füllungszuständen anzupassen, besitzt aber außerdem die größere Widerstandsfähigkeit (hier wohl gegen die reizende Wirkung des Harnes) eines ge-

schichteten Epithels. Das Epithel contrahierter oder nur mäßig gefüllter Harnblasen erscheint auf senkrechten Schnitten einem geschichteten Pflasterepithel ähnlich, nur mit dem Unterschiede, daß die Zellen der oberflächlichen Schicht cylindrische oder cubische Elemente oder auch dicke Platten sind.

Es ist durch sorgfältige Untersuchungen nachgewiesen worden, daß in Wirklichkeit nur 2 Schichten vorliegen, deren Formen je nach der Füllung der Blase außerordentlich wechseln. Bei leerer, stark contrahierter Blase sind die Zellen der oberflächlichen Schicht auf Schnitten cubisch, cylindrisch, an ihrer Unterfläche oft mit Vertiefungen und Fortsätzen versehen, an welche die Zellen der tieferen Schicht ansetzen. Diese letzteren sind schlanke, in der Umgebung des Kernes oft dickere Zellen; der meist einfache Kern liegt bald am oberen, bald am unteren Ende, bald in der Mitte der Zelle. Dadurch wird auf Schnitten das täuschende Bild eines mehrschichtigen Epithels hervorgerufen. Bei starkgefüllter Blase sind die oberflächlichen Schichten ganz abgeplattet; die tiefen Zellen sind jetzt niedrig, ihre querovalen Kerne liegen in einer Reihe. Zwischen diesen beiden Extremen bestehen alle Übergänge. Mit dem Nachweis, daß das Blasenepithel in Wirklichkeit zwischichtig ist, findet die schon früher bekannte Tatsache, daß die Schlußleisten nicht nur an der Oberfläche, sondern auch in der Tiefe Netze bilden, eine befriedigende Erklärung: das kommt eben nur bei contrahierter Blase vor; an der gespannten Blase liegt das Netz an der Oberfläche.

In den Epithelzellen, besonders in jenen der oberflächlichen Schicht, lassen sich oft Körnchen nachweisen, die möglicherweise Secretvorstufen sind. Die Zellen der oberflächlichen Schicht sind außerdem durch dunklere Färbung ihres Zytoplasmas durch einen zeitweise vorhandenen Kutikularsaum, sowie durch den häufigen Besitz mehrerer, durch Amitose entstandener Kerne ausgezeichnet.

In den oberflächlichen, der Tunica propria der Blase (auch des unteren Nierenbeckens und oberen Ureterab-

schnittes) finden sich runde oder längliche Körper: Sprossen des Oberflächenepithels, z. T. ohne Lumen, Zäpfchen, z. T. hohl, Krypten, deren Lumen Secret, eine kolloidale Substanz, enthält. Diese Bildungen sind die ersten Entwicklungsstadien von Drüsen, die jedoch spät, nur bei Erwachsenen aus dem Grunde der Krypten hervorsprossen und verästelte, mit Cylinderepithel ausgekleidete Schläuche sind. Solche echte Drüsen finden sich nur in der Harnblase, und zwar am Fundus, am Trigonum und am Urethraanfang, woselbst sie alle Übergänge zu wohlentwickelten Prostatadrüsen zeigen. Das zweite wichtige Merkmal der ableitenden Harnwege ist die glatte Muskulatur, die eine Kontraktilität dieses ganzen Hohlraumsystems bewirkt; hierdurch wird der Abfluß des Harns befördert. Die Anordnung der zu Bündeln zusammengelagerten Muskulatur ist aber nicht so regelmäßig wie beim Darm, vielmehr durchflechten sich die Bündel, zwischen denen reichlich Bindegewebe liegt, in komplizierter Weise. Trotzdem läßt sich eine Schichtung an manchen Teilen (besonders Ureter) nachweisen.

An der Blase besteht die Muskelschicht ebenfalls aus einer inneren und äußeren Längslage, welche eine Ringlage zwischen sich faßt. Die Lagen sind derart miteinander verflochten, daß eine strenge Abgrenzung derselben nicht möglich ist. Am Blasengrund verstärkt sich die innere Längsmuskellage, die Ringmuskelschicht bildet um den Anfang der Harnröhre den nicht immer deutlichen M. sphincter vesicae internus. Der Gesamtaufbau der Wandung läßt die allgemeinen Charaktere erkennen: Die Schleimhaut, deren Tunica propria aus faserreichem Bindegewebe besteht, enthält auch Lympho- und Leukocyten, in der Blasenwandung sogar Solitärknötchen. Da eine Muskularis mucosae fehlt, ist mikroskopisch keine scharfe Grenze zur Submucosa zu erkennen. Die Muskelhaut ist außen von einer Faserhaut umschlossen, die aus lockerem Bindegewebe bestehend, die Verbindung mit der Umgebung herstellt und an den intraperitonealen Flächen dieses Systems von Serosaepithel überkleidet ist.

Blut- und Lymphgefäße finden sich besonders reichlich in der Schleimhaut, die direkt unter dem Epithel gelegenen Blutkapillaren ragen zuweilen sogar gegen das Epithel vor und imponieren besonders im Nierenbecken, so als „intraepitheliale Blutgefäße".

Wir gehen nun über zu dem histologischen Bild der Leukoplakie.

In Hinsicht auf die pathologische Histologie unterscheidet *Hallé* im Epithel der Harnblase eine typische und eine atypische Keratinierung. Die normale Schleimhaut der Harnwege können stellenweise durch ein epidermisartiges Epithel von verschiedener Dicke ersetzt werden. Bei der typischen Keratinierung habe die Epithelbekleidung dasselbe Aussehen wie die Epithelbekleidung der Haut. Die unterste basale Schicht bestehe aus cylindrischen Zellen, die darauffolgende, die dem Rete Malphigi der Haut entspräche, aus gezackten Zellen; hierauf sähe man eine Keratohyalinschicht, die den Stratum granulosum entspreche, dann eine Schicht, die den Stratum lucidum entspreche und endlich ein Stratum corneum. Bei der atypischen Keratinierung erinnere das Epithel an eine unvollständige Epidermisbildung. Hierbei unterscheide man nur zwei Schichten: die basale Schicht und hierauf ohne Uebergang die Hornschicht. Die Zellen der Basalschicht seien gezackt und polygonal. Außerdem gebe es ein Epithel, wo die Basalschicht mehr oder weniger dem Rete Malphigi gleiche, auf diesem befinde sich eine dicke Schicht, die aus großen, hyalinen, kaum abgeplatteten, mit einem undeutlichen Kern versehenen Zellen bestehe. *Englisch* schließt sich diesem *Hallé*'schen Standpunkt an, meint aber nur, daß in der Zahl der einzelnen Schichten der Schleimhaut keine Gleichheit ist. Die Verhornung sei da am besten ausgeprägt, wo das subepitheliale Bindegewebe am meisten angegriffen sei.

Auch *Lavonius* beschreibt die histologische Struktur ähnlich: „Der Bau des Leukoplakieepithels entspricht meistens dem der Epidermis. Zu unterst findet sich eine Reihe cubischer oder cylindrischer Zellen, in denen der

Kern groß, rund oder oval ist und in der Mitte oder am oberen Ende der Zelle liegt. Auf diese Zellenreihe folgen mehrere Lagen von spindelförmigen, unregelmäßig polyedrischen, gezackten Zellen mit einem großen, hellen, gewöhnlich runden, in der Mitte der Zelle gelegenen Kern. In den oberen Lagen sieht man die Kerne von kleinen Körnchen umgeben, die allmählich die ganze Zelle erfüllen. Hier schon bilden diese körnigen Zellen gewöhnlich eine zusammenhängende Schicht, die aus zwei bis drei Zellreihen bestehen kann. Auf diesen Zellen sieht man häufig eine Schicht, die aus einer lamellären Masse besteht und bis ein Viertel des ganzen Epithels betragen kann. Diese Schicht färbt sich nach v. Gieson gelb oder gelbbräunlich."

Aschoff beschreibt dieses Krankheitsbild folgendermaßen: „Die Leukoplakie, die auch im Ureter und Nierenbecken vorkommt, besteht in der Bildung weißlicher, mattglänzender, an die Vaginalschleimhaut oder in ihrer Trockenheit an die äußere Haut erinnernde inselförmige Flecken. Mikroskopisch handelt es sich um die Umwandlung des Übergangsepithels in richtiges Plattenepithel, welches sogar Keratohyalinbildung zeigen kann. Es liegt hier nach *Schridde* ein Fall weitgehendster Differenzierung eines Epithels aus einer unvollkommenen zu einer vollkommeneren Stufe vor (Prosoplasie). Stärkere Anhäufung und Verhornung der abgeschuppten Epithelmassen führt zur Cholesteatombildung (Epidermisierung). Da sich diese Epidermisierungen relativ selten und zwar vorwiegend bei jugendlichen Individuen finden und eine besonders entzündliche Reizung (etwa durch Steine) nicht immer nachgewiesen werden kann, so ist auch an eine prosoplastische Entwicklungsstörung des Epithels des Wolff'schen Ganges zu denken".

Wir erhalten hier durch *Aschoff* zunächst einen Hinweis auf die embryonale Komponente der Aetiologie, die wiederum auch bei der Entstehung des Carcinoms eine große Rolle spielt und die ich im Hinblick auf den dem Thema zugrundeliegenden Fall als besonders ins Auge springende

Aetiologie in den Vordergrund stellen möchte. Daß entwicklungsgeschichtliche Störungen oft Mißbildungen, sowohl der Schleimhäute, wie auch ganzer Organe hervorrufen können, ist bekannt. Ich erinnere nur in Beziehung auf das Gebiet des Themas an Ecstrophia oder inversio vesicae, die Blasenspalte, ferner die oft in Zusammenhang damit stehende Bauchspalte, Spaltbecken, Spina bifida, Epispadie, gespaltene Klitoris, Fistelbildungen, Kommunikationen z. B. in Form der Vesico-rectalfistel, Urachuscysten bei Resten von Urachusepithel, Leisten- und Membranbildungen, Vesica bipartita oder Vesica bilocularis, Versprengungen von quergestreifter Muskulatur am Orificium internum, Aplasie, Fehlen einer Niere, Verdoppelung des Ureters, Hufeisenniere, Ren mobilis, Fissura vesicogenitalis, angeborene Divertikelbildungen, Mangel der Blase mit direkter Einmündung der Ureteren in die Harnröhre u. s. f. Wichtig bei Beurteilung der Aetiologie ist vor allen Dingen auch der Sitz von Geschwülsten oder wie im vorliegenden Fall der Leukoplakie. Das übereinstimmend symetrische, bilaterale Vorkommen unterhalb der Einmündung der Ureteren in die Harnblase – beiderseits an correspondierender Stelle – spricht in unserem Fall sehr zu Gunsten der embryonalen Komponente, etwa so wie Aschoff andeutet, daß Reste des Wolff'schen Ganges, dessen mittlerer Teil im Blasenfeld mit einbezogen wird, beiderseits dieser pathologischen Zellwucherung zu Grunde gelegen haben. Daß diese Gegend besonders für die Entstehung pathologischer Zellarten als Reste des Wolff'schen Ganges praedisponiert, sehen wir ja auch bei Entstehen von primären Geschwülsten in der Gegend des Trigonum, des Lieblingssitzes dieser Geschwülste.

Auch andere „embryonale Irrungen", wie Herxheimer sie nennt, zeigen in Form von Cystenbildungen, Geschwülsten u. s. w., daß hier weitgehendste Möglichkeiten bestehen. Selbst Dermoidgeschwülste kommen in der Blase vor, wie Bojajewski an Hand eines eigenen Falles und zweier anderer einwandfreier Fälle der Literatur zur Kasuistik der Dermoidgeschwülste veröffentlicht. Er entfernte bei einer 33jährigen

Bauersfrau, die im wesentlichen nur an Cystitis litt, eine an einem dünnen Stiel sitzende Geschwulst von 12 g Gewicht. Dieselbe sah an der Oberfläche wie runzelige Haut aus, besetzt mit Haaren, an denen kleine Steine sich befanden. Im Innern war ein 2 cm langer, $^1/_2$ cm dicker Knochen, daneben ein Zahn.

Auch *Münch* beobachtete bei einer Frau eine Dermoidcyste, die ihren Ursprung allerdings von dem linken Ovarium nahm und in die Blase durchgebrochen war. Die Frau war moribund in die Klinik eingeliefert und starb am nächsten Tage. Die Beschwerden bestanden in der Schwierigkeit, Wasser zu lassen, bei häufigem Harndrang und beständigen Schmerzen in der Blasengegend. Bei der Sektion stellte sich als Lokalbefund ein bleistiftdicker Strang zwischen Blase und Ovarium heraus, an dessen einem Ende in dem Ovarium sich eine nicht ganz hühnereigroße Geschwulst und an dem anderen Ende in der Blase sich ein fast wallnußgroßer, papillomatöser Tumor sich befand. Aus demselben entleerte sich bei Eröffnung eine dickliche, gelbe, atheromatöse Masse, mit reichlichen, feinen hellen Haaren untermischt. *Münch* zitiert aus der Literatur dann noch weitere Fälle, die jedoch bis auf einen von *Wälle* veröffentlichten nicht absolut einwandfrei sind.

Was die Differentialdiagnose der Leucoplacie und des Cholesteatoms anlangt, so gibt *Küttner* eine erschöpfende Darstellung über dieses Gebiet: „Der Erste" – so berichtet er – „der den Ausdruck Cholesteaton für eine Erkrankung der Harnwege überhaupt gebraucht hat, ist Rokitansky gewesen. Er gibt in der 1861 erschienenen Dritten Auflage seines Lehrbuches der pathologischen Anatomie folgende Beschreibung: Epidermoidale Afterbildung (Cholesteatom) in Form dicker geschichteter, in großen Blättern sich abstoßender, weisser, glänzender Lagen von Epidermiszellen. Auf einzelnen umschriebenen Inseln oder in weitläufigen Strecken nicht selten als Bestandteil einer über den ganzen Apparat bis in die Urethra hin ausgedehnten Wucherung, auf einer chronisch entzündeten papillären Schleimhaut.

Die Bezeichnung „Cholesteatom" der Harnwege ist auf die Fälle zu beschränken, bei denen tumorartige Massen von der charakteristischen Beschaffenheit des Cholesteatoms in den Hohlräumen des Harnapparates, also vor allem in der Blase und dem Nierenbecken gefunden worden sind. Dagegen gilt die Bezeichnung nicht für die sogenannte „Leukoplakie" der Harnwege, jene bekannte Epidermisierung der Schleimhaut, die außerordentlich viel häufiger ist und in allen Abschnitten des Harnapparates vorkommt. Für diese Leukoplakien wird ebenfalls der Ausdruck „Cholesteatom" angewandt und damit Verwirrung geschaffen, denn die Leukoplakie führt nie, ganz ausnahmsweise zur Bildung perlmutterglänzender, zwiebelartig geschichteter Zellmassen, die allein den Namen „Cholesteatom" verdienen.

Meist handelt es sich beim Cholesteatom der Harnwege um einen desquamierenden Prozeß, für den die Bezeichnung „unechtes Cholesteatom", „Pseudocholesteatom" oder „cholesteatomartige Desquamation" angebracht wäre.

Küttner hält für das Zustandekommen eines Cholesteatoms folgende Bedingungen für notwendig: erstens eine Entzündung, auf deren Boden sich eine Leukoplakie entwickeln kann und nach der Leukoplakie erst folgt die Cholesteatombildung durch starke Verhornung und Desquamation. Neben den entzündlichen hält *Küttner* noch den chemischen – z. B. bei der seltenen Krankheit der Cholesterinurie- und den mechanischen Reiz – z. B. bei Steinen – für möglich. Erst nach Ausschaltung dieser aetiologischen Momente, die er in den Vordergrund stellt, hält *Küttner* zur Erklärung noch zwei Wege für möglich: entweder die Annahme der embryonalen Versprengung eines fibroepithelialen Doppelkeimes im *Ribbert*'schen Sinn, oder die Möglichkeit einer Differenzierung der normal angelegten Blasenschleimhaut zu epidermoidaler Konfiguration aus Gründen ererbter innerer Anomalie des Zellebens. Klinisch ist die Differentialdiagnose nach *Küttner* besonders dadurch gekennzeichnet, daß beim Cholesteatom reichlich Plattenepithelien im Sediment als Folge der Desquamation zu finden seien, während bei der einfachen Leukoplakie diese

Menge der Plattenepithelien fehlt. An Hand eines eigenen Falles eines Cholesteatoms im Nierenbecken, das aus scholligen Massen besteht (welche offenbar kernlos gewordenen, abgeschuppten Nierenbeckenepithelien entsprechen, epidermoidalen Charakter angenommen haben und zum Teil von harnsauren Salzen incrustiert sind) gibt *Küttner* schließlich noch einen Hinweis auf die Prognose, die er im Gegensatz zu der Leukoplakie als äußerst ernst hinstellt.

Was Hansemanns Bezeichnung Malakoplakie anbelangt, so ist dieselbe nach Beschaffenheit der Plaques in Bezug auf ihre Weichheit rein beschreibend gewählt. *Hansemann* hat die beiden eigenen und zwei von *Michaelis* und Gutmann beschriebenen Fälle genau nach der histologischen Seite zur Klärung der Aetiologie geprüft. Die entzündliche Komponente konnte er ablehnen, weil die entzündlichen Erscheinungen meist sehr gering sind; auch die Zurechnung zu den Geschwülsten erschien nicht berechtigt, da keine eigentlichen Neubildungen vorhanden waren. Es fehlten die Zeichen der Zellproliferation. Das spärlich vorhandene Stroma ist offenbar ein Residuum der ursprünglichen Schleimhaut. Die Aussichtslosigkeit, die Zellen mit Sicherheit von irgend einem der vorhandenen Gewebselemente abzuleiten, brachte *Hansemann* den Gedanken nahe, ob diese Gewebselemente nicht selbst Parasiten sein könnten. Er mußte diese Ansicht jedoch fallen lassen, nachdem er seine Präparate *Schaudinn* vorlegte, der die Ähnlichkeit mit irgend welchen ihm bekannten Protozoen verneinte. So blieb die Frage der Ätiologie offen, diese Ortsfremdheit des Gewebes, die er hier betont, ist jedoch die Grundlage der *Schridde*'schen Ausführungen, die ich weiter unten bringen möchte.

Daß chronische Reizzustände Organveränderungen und selbst Neubildungen hervorrufen können, ist lange bekannt. Ich brauche nur auf die verschiedenen Theorien, z. B. auch *Virchows* Reiztheorie zu verweisen, die zur Klärung der Ätiologie des Carcinoms aufgestellt sind. Ursprünglich hat man immer nur die Cystitis chronica für die Entstehung der Leukoplakie verantwortlich gemacht und findet sie in

den älteren Arbeiten als besondere Form, Folge oder Komplikation der Cystitis. Guyon erwähnt den Namen Leukoplakie nie, er kennt nur eine varrucöse oder papilläre Form der Cystitis. „Wir finden in Fällen von chronischer, veralteter Blasenentzündung an der Innenfläche der Blase papilläre Bildungen, kleine warzige Erhabenheiten oder mehr oder minder ausgebreitete epitheloide Plaques, alles Dinge, die wir nur durch die cystoskopische Untersuchung erkennen können, was umso bemerkenswerter ist, als die Symptome in Fällen dieser Art, denen der Blasengeschwülste ähneln. „Gegenwärtig liegt in der Klinik", so berichtet er, „ein Mädchen von 20 Jahren, bei welcher die sectio alta mit nachfolgender Excochleation und Verschorfung der Schleimhaut vorgenommen wurde. Bei diesem Mädchen war ohne nachweisbarer Ursache eine ausserordentlich heftige Cystitis entstanden. Die Annahme einer Tuberkulose war durch den Mangel an Bazillen und durch die Erfolglosigkeit der Inoculation hinfällig geworden. In Narkose untersuchte ich mit dem Cystoskop und fand die Blasenschleimhaut mit Wucherungen von grauweißer Farbe besetzt, die stellenweise mit Kalksalzen incrustiert waren. Zwei isolierte größere Wucherungen stellten kleine, gestielte Tumoren dar".

Diese seine Beschreibung dürfte wohl sicherlich die Annahme rechtfertigen, daß er das Krankheitsbild der Leukoplakie vor sich hatte, welches er als besondere Form der Cystitis darstellte. In Bezug auf die Entstehung hält er die Infektion für die Ursache, die aber nur bei vorherigem pathologischen Zustand der Wandung möglich sei. Eine Ausnahme nur bilde die Tuberkelinfektion.

Auf demselben Standpunkt steht *Zuckerkandl,* wenn er über dieses Krankheitsbild in Verbindung mit Cystitis berichtet. Er äussert sich zunächst über die anatomischen Veränderungen der Schleimhaut, über Symptome: Congestion, Schwellung, Infiltration usw. und fährt dann fort: „Diese Zeichen sind meist auf die Schleimhaut beschränkt, doch finden wir eben so oft auch die tieferen Schichten, Submucosa und Muscularis, beteiligt; in noch höheren

Graden seiner Entwicklung kann der Prozeß auf das paravesicale Zellgewebe, auf die Serosa übergreifen, ja selbst die Grenzen der Blase überschreiten und die benachbarten Organe in Mitleidenschaft ziehen.

Die Schleimhaut, bei langer Dauer von Cystitis häufig im Zustande der Hypertrophie, hat ihre platte Oberfläche eingebüßt und ist mit niedrigen papillären Excrescenzen bedeckt, die bald zerstreut, bald gleichmäßig über die ganze Fläche der Blase ausgebreitet sind. Mikroskopisch wurde *(Orth, Guyon)* in der so veränderten Schleimhaut eine Wucherung und Vermehrung des Bindegewebes, der Capillaren und des Oberflächenepithels nachgewiesen. Die Gewebsneubildung kann bei chronischer Entzündung der Blase vorwiegend das Epithel betreffen, welches dann eine starke Wucherung und epidermoidale Umwandlung eingeht. Man findet hier die Schleimhaut mit weißlichen Flecken, die den verhornten Epithelinseln entsprechen, bedeckt (Leukoplakia vesicae). Bei den parenchymatösen Formen chronischer Cystitis ist die Submucosa, die Musculatur durch interstitielle Bindegewebswucherung verdickt, starr, callös verändert. Unter der längeren Dauer des Prozesses degeneriert die Musculatur, das Volumen der Blase wird kleiner und bleibt nur in sehr engen Grenzen variabel."

Ähnlich wie *Zuckerkandl* beschreibt auch *Cohn* die Leukoplakie als besondere Form der Cystitis und sagt, daß bei dem entzündlichen Prozeß die ganze Blasenwand einschließlich der Muskelschicht in eine schwielige Masse verwandelt werden kann, sodaß bei besonders schweren Formen das Lumen der Blase verkleinert wird und dadurch ein an das Bild der Balkenblase erinnernder Zustand entsteht.

Daß nicht nur entzündliche, sondern auch Reize anderer Natur (chemische, toxische, mechanische usw.) ähnliche Epithelveränderungen und Neubildungen hervorrufen können, bewies *Rehn* durch seine Untersuchungen an Anilinarbeitern. Bekannt als Stütze dieser Reiztheorie ist der Lippenkrebs, der Schornsteinfegerkrebs am Scrotum und die experimentelle Bestätigung dieser Theorie durch die japanischen Veröffentlichungen während des Krieges, in

Pommer auf der Meraner Tagung (September 1905) mitdenen sie über die Entstehung von krebsähnlichen Neubildungen an der Haut von weißen Ratten nach dauernden Teerpinselungen berichteten.

Hamilton nimmt als schädliches Agens bei den Erkrankungen nach Arseninhalationen AsH^3 an, das im Harn als Ausgangspunkt oft als As_2O_3 erscheint. Dieses Endprodukt bietet dann einen chemischen Anreiz zur Epithelprofileration in der Harnblase analog den Arsenhyperkeratosen und Arsentumoren oder auch bei Ruß-, Pech- und Paraffinarbeitern.

Ebenso fand *Hamilton* in der englischen Kohle nachweisbare Mengen von Arsen, desgl. in den Haaren, Fingernägeln und im Harn von Kohlearbeitern. *Slosse* und *Bayet* fanden den Hautkrebs bei Arbeitern, die mit irgendwelchen Destillationsprodukten des Teers (ausgenommen Benzol) — also meist mit Anilinderivaten zu tun hatten.

Analog den japanischen experimentellen Untersuchungen ließ *Jaffé* monatelang Ratten, Mäuse, Kaninchen unter Abzug, bis zu 10 gr täglich, Anilin, Toluidin, Benzidin und Naphthylamin einatmen und fand dagegen später zwar Veränderungen der Lunge, des Herzens und der Leber, aber nie Blasentumoren. Die Leberveränderungen waren meist im Sinne einer Cirrhose. Nun müssen wir uns aber auch vor Augen halten, daß die Bedingungen, die für die Entstehung solcher Tumoren notwendig sind, im Experiment gänzlich anders sind. Die Versuchstiere sind dem schädlichen Einfluß meist in weit konzentrierterer Form unterworfen, gehen bald zugrunde, sind organisch anders aufgebaut usw., während der Mensch jahrelang den schädlichen Einwirkungen in verhälnismäßig geringer Konzentration ausgesetzt ist, also chronisch geringe chemische Reize einwirken können. Über die uns hier interessierenden Blasenschleimhautveränderungen im Sinne einer Leukoplakie liegen experimentelle Ergebnisse oder Beobachtungen nicht vor.

Als Beispiel für die Leukoplakiebildung bei mechanischen Reizen (etwa durch Steine) möchte ich den von

geteilten Fall von Struvitstein zusammen mit Epidermisierung anführen.

Der von *Cathrein* (Innsbruck) untersuchte Stein wurde als Struvitstein (d. Phosphat des Ammoniums und der Magnesia) angesprochen. *Pommer* nimmt an, daß der primär entstandene Stein „durch seine mechanische Reizwirkung das Epithel der Harnblase zur Verhornung anregte" und zwar gewann seines Erachtens „diese Veränderung auf Grund der hierzu gegebenen individuellen Veranlagung nach Art einer funktionellen Anpassung ihre Ausbildung und große Ausbreitung." Dabei sei nicht ausgeschlossen, daß die Epedermisierung der Harnblase bezüglich der Eigenart des Steines rückwirkenden Einfluß ausgeübt und die Ausbildung der großen Struvitkristalle begünstigt habe.

Wir gehen nun zu der Frage über, wie man sich die Verhornung des Epithels vorstellen kann.

Um den *Schridde*'schen Standpunkt, den auch *Aschoff* in seinem Lehrbuch anführt, verstehen zu lernen, müssen wir zurückgreifen auf die Metaplasielehre. Die Entwicklung dieser Lehre, deren Grund *Virchow* im Jahre 1871 in seiner Cellularpathologie gelegt hat, fand ihre Anwendung auch auf diesem Gebiete in späterer Zeit, als man sich in der allgemeinen Pathologie mit der Entstehung ortfremder Gewebe auch bei der Aetiologie der Tumoren beschäftigte. Die Befunde, auf die *Virchow* damals seine Metaplasielehre gründete, waren Beobachtungen über die Entstehung des Knochengewebes, die besonders bei einem krankhaften Prozesse – der Rachitis – erhalten waren. *Virchow* sah hier, wie Bindegewebszellen sich zu Knorpel- und Knochengewebe umbildeten, daß hier eine ganz direkte Transformation, eine Metaplasie vorlag. Es hatte also eine „Veränderung des Gewebcharakters unter Persistenz der Zellen" stattgefunden. So wurden dann auch Knochengewebsbildungen an Orten des Körpers erklärt, an denen sie physiologischerweise nicht vorkommen, an denen aber unter normalen Verhältnissen – und das ist ja an jeder Stelle des menschlichen Körpers zu finden – fibrilläres Bindegewebe anzutreffen ist. Diese Beobachtung und Beobachtungen anderer

Autoren jener Zeit ergaben, daß es auch in den Epithelien der Organe epitheliale Gewebsneubildungen geben kann und legten den Gedanken nahe, die beim Bindegewebe erworbenen Erfahrungen und die darauf gegründete Theorie auch auf dieses Gebiet zu übertragen und diese ortsfremden Gewebsbezirke in gleicher Weise durch direkte Transformation, durch Metaplasie der ortsgehörigen Zellen entstanden zu deuten. So war es z. B. *Neumann*, der 1876 von seinen Untersuchungen berichtete, daß das embryonale Speiseröhrenepithel zu Anfang ein flimmerndes Cylinderepithel sei, daß sich diese Flimmerzellen durch direkte Transformation in die definitiven Schleimhautzellen, die mit Protoplasmafasern ausgestatteten Epithelzellen, umbildeten. Dieser auf gedankliche Erwägungen aufgebauten Metaplasielehre trat später besonders die Freiburger Schule und als deren Vertreter *Schridde* gegenüber, der den Namen Metaplasie durch Prosoplasie und Heteroplasie ersetzte und versteht darunter „die pathologische Veränderung der Epithele, die in einer über die ortsgehörige Ausdifferenzierungszone hinausschreitende Weiterdifferenzierung besteht oder mit anderen, vielleicht noch etwas präcieseren Worten: „Prosoplasie bedeutet die Weiterbildung des ortsdominierenden Merkmals über die ortsgehörige Differenzierungszone hinaus. Es handelt sich bei der Prosoplasie also niemals um das Auftreten eines neuen, bis dahin latenten Merkmales.“ An Beispielen erläutert er das Gesagte derart:

„Die Epidermis besteht aus Faserzellen, die in den oberen Lagen Keratohyalin und in den äussersten Schichten Horn bilden. Die ortsgehörige Differenzierungszone liegt also in der Hornbildung. Dahingegen bringt das Speiseröhrenepithel, das ebenfalls sich aus Faserzellen zusammengesetzt, unter normalen Verhältnissen nur Keratohyalin hervor. Seine Ausdifferenzierungszone liegt also tiefer als die der Epidermis. Gar nicht selten finden wir nun bei krankhaften Zuständen, daß von dieser Schleimhaut aus auch Hornbildung statthat. Hierin liegt also eine Weiterdifferenzierung, die zu einer Überschreitung der ortsgehörigen Ausdifferenzierungszone geführt hat. Recht häufige

und auffällige Beispiele sehen wir in der Mundhöhle, besonders in Folge der Syphilis als Leukoplakia oris und an den Stimmbändern als sog. Pachydermia. Bekannt ist ferner die bei Uterusvorfall eintretende Verhornung des Muttermund- und Scheidenepithels. Diese hier genannten Beobachtungen sind deshalb bemerkenswert, weil sie verschiedene Grade der Prosoplasie darstellen. Das Mundhöhleepithel weist schon normalerweise Keratohyalin auf, sodaß hier die Verhornung wie in der Oesophagusschleimhaut nur den geringsten Grad der Prosoplasie bedeutet. Demgegenüber muß beim Vaginalepithel ein weiterer Weg zurückgelegt werden. Da hier die Ausdifferenzierungszone niedrieger gelegen ist, so muß außerdem zuerst noch Keratohyalin entstehen, und daran schließt sich erst die Bildung eines meist sehr dicken stratum corneum.

Während diese Veränderungen auch früher nicht dem einstigen umfassenden Begriffe der Metaplasie zugerechnet wurden, man sich aber auch nicht die Mühe gegeben hat, sie zu analysieren, so wurden bis vor kurzem die sog. Epidermisierungen der harnleitenden Wege ohne Widerspruch als metaplastische Bildungen hingestellt.

So sieht man, wenn auch selten, in der Harnröhre, in der Blase, in den Ureteren und dem Nierenbecken kleinere und größere Bezirke, in denen sich ein Keratohyalin und Horn bildendes Epithel findet. Das stratum corneum hat oft mächtige Dicke, sodaß schon beim Eröffnen dieser Organe weiße, glänzende Schüppchen oder mehr oder minder große Lamellen in die Augen fallen. In einem Falle wurden solche Veränderungen auf dem ganzen Wege vom Nierenbecken bis in die Harnblase beobachtet.

Der Grund, daß man diese verhornenden Epithelbezirke als metaplastische Bildungen auffaßte, lag darin, daß man den feineren Aufbau dieses Epithels nicht kannte. Ich habe nun seinerzeit nachweisen können, daß das Übergangsepithel in seinen Zellen ganz die gleichen Protoplasmafasern aufweist wie beispielsweise das Speiseröhrenepithel und die Epidermis. Von diesen beiden Epithelien unterscheidet es sich jedoch dadurch, daß die genannten Struk-

turbestandteile noch nicht so hoch ausgebildet sind, daß sie vielmehr auf einer Bildungsstufe stehen, wie wir sie vergleichsweise beim Speiseröhrenepithel eines Fetus von 300 mm Länge finden. Es liegt also die Ausdifferenzierungszone des Epithels der Harnblase noch bedeutend tiefer als die des Oesophagusepithels.

Nach dieser Erkenntnis müssen wir daher hier das Auftreten von verhornendem Epithel als einen hohen Grad der Prosoplasie auffassen."

Schridde zieht daraus also den Schluß, daß an dem Übergangsepithel nicht ohne weiteres von den oberen Zelllagen eine Keratohyalin- und Hornbildung ausgehen kann, sondern daß zuerst die basalen Zellen, die Keimzone also, die Weiterbildung ihrer Struktur erlangen müssen, die, wie uns die Epidermis lehrt, zur Bildung von Keratohyalin und Horn befähigt.

Unter Heteroplasie versteht *Schridde* einen Vorgang, den er folgendermaßen definiert: „Aus einer undifferenzierten Stammeszelle kann sich im embryonalen Leben zu der Zeit, als die gesetzmäßig bei ihr eintretende, für den Standort typische Differenzierung beginnt, eine Zelle herausdifferenzieren, die für den Platz atypische morphologische und biologische Charaktere besitzt. Es kann jedoch auch hier nur eine solche Zellform entstehen, die in den physiologischen Grenzen der Differenzierungsmöglichkeiten der Stammeszelle begründet liegt." In einer bestimmten Gruppe von Zellen also ist das normale Verhalten zueinander, die Merkmalkorrelation, verändert. Hier wird in dem bestimmten ortsgehörigen Zellen das ortsunterwertige Merkmal zum dominierenden z. B. Cardiadrüsen im Oesophagus, Pankreasanlagen in den *Meckel*'schen Divertikeln, heteroplastische Epithelbildungen in der Harnröhre beider Geschlechter, vereinzelt auch Faserepithelinseln (ohne Verhornung) im Uterus von Feten und kleinen Kindern, ortsfremde Cervixdrüsen am äusseren Muttermund als häufiger Befund bei Erwachsenen, Faserepithelinseln in den Ausführungsgängen der Brustdrüse etc.

Wenn wir vergleichend die anderen Schleimhäute des

Körpers mit heranziehen und uns über die bestehenden Ansichten über dieses Krankheitsbild orientieren, so ergeben sich auch hier die größten Verschiedenheiten bezüglich der Aetiologie. *Sauerbruch* z. B. schreibt bei Darstellung der acuten und chronischen Entzündungen der Speiseröhre; „Bei all diesen Zuständen ist die Schleimhaut blaurot, verdickt und mit länglichen oder fleckigen Epithelschichten von weisser Farbe besetzt (Leukoplakie). Wie bei anderen chronischen Entzündungen, so können auch Epithelschwielen des Oesophagus, oft sogar mit warziger Oberfläche vor." Er steht also auf dem Standpunkt, daß die Entzündung des Oesophagus das auslösenden Moment der Leukoplakie ist. Über die Leukoplakia buccalis gibt *Schäffer* folgende Erläuterung: „Anfänglich tritt die Veränderung in Gestalt ganz unbedeutender weißlich bläulicher, zarter Verfärbungen auf, die sich allmählich vergrößern, netzförmige Figuren bilden und einen eigentümlichen Atlasglanz aufweisen; sie liegen in dem Nieveau der übrigen Schleimhaut, scheinen jedoch – besonders auf der Zunge – bisweilen eingesunken zu sein. Entzündliche Erscheinungen fehlen in dem Frühstadium völlig. Nach längerer Zeit werden die Flecken deutlicher, bekommen eine intensive milchweiße Färbung, grenzen sich schärfer – meist in unregelmäßigen Conturen ab und gleichen schließlich mörtelähnlichen Auflagerungen. Auch hier fehlt eine hyperaemische Zone ganz oder ist nur eben angedeutet. Zuweilen kommt es bei diesen schweren Formen, vorzugsweise an den Zungenrändern, zu oberflächlichen Substanzverlusten und leicht blutenden Rhagaden. Die pathologisch-anatomische Untersuchung zeigt die wesentlichste Veränderung im Epithel: dieses bekommt eine auffallende Ähnlichkeit mit der Oberhaut, zeigt lebhafte Wucherungen, reichliche Eleidinbildung und ausgedehnte Verhornung, in dem submucösen Gewebe finden sich nur unbedeutende Infiltrationsherde. Die Entwicklung der Leukoplakie geht ausserordentlich langsam vor sich, erstreckt sich meist über viele Jahre oder auch Jahrzehnte, wobei gelegentlich Besserung oder vorübergehende Heilung spontan eintreten kann. Die Beschwerden sind im

allgemeinen aber geringfügig und beschränken sich meist auf leichte Empfindlichkeit beim Essen, bei Berührung der Stellen mit den Zähnen, während eigentliche Schmerzen nur selten, gewöhnlich nur bei stärkerer Rhagadenbildung empfunden werden.

Eine größere Bedeutung kommt der Affektion deshalb zu, weil in manchen Fällen der Übergang der Leukoplakie (besonders der hochgradigen, mit weißlichen Belägen einhergehenden Formen) in Carcinom beobachtet wurde.

Eine bestimmte Ursache für das Zustandekommen der Affektion ist nicht bekannt. Sicher ist, daß unter den aetiologischen Momenten die Lues eine sehr wesentliche Rolle spielt. Nach statistischen Zusammenstellungen (besonders von *Erb* und *Neisser*) ist in einem großen Prozentsatz eine luetische Erkrankung vorausgegangen. Andererseits ist die Annahme mancher Autoren, daß es sich um eine syphilitische Affektion handelt nicht richtig, da Fälle bei nicht Syphilitischen beobachtet wurden (z. B. mit später auftretendem Primäraffect) und da eine (Quecksilber-) Kur keinen günstigen Einfluß auf das Leiden ausübt. Als fernere Ursache wird das übermäßige Rauchen und der Genuß konzentrierter alkoholischer Getränke angesehen. Die Tatsache, daß die Affektion fast ausschließlich bei Männern vorkommt, wird für die Richtigkeit dieser Annahme verwertet. Besonders begünstigend ist die Kombination zwischen Lues und Tabak. Magenstörungen werden ebenfalls als ursächliche Faktoren angeschuldigt, zumal mit Verschlimmerung der einen Erkrankung auch die andere zunahm.

Die Hypothese, daß die Leukoplakie mit der Psoriasis in Zusammenhang stehe, widerspricht den Anschauungen der meisten Autoren, vielleicht hat der für diese Krankheit gebrauchte, nicht sehr passende Name „Psoriasis buccalis" zu dieser Annahme verleitet."

Betrachtet man diese Ausführungen kritisch, so ergibt sich zunächst mal, daß der Verfasser absolut den Zusammenhang mit einer Entzündung oder die Entstehung auf Grund

einer Entzündung ablehnt, also ganz im Gegensatz zu der älteren Auffassung steht. Daß die Leucoplacia buccalis am häufigsten bei Rauchern beobachtet wird, die luetisch erkrankt gewesen sind, bestätigt u. a. auch *Lexer* und *Schridde*. Die Entstehung der Krankheit im Oesophagus auf Grund chronischer Alkoholschädigung will *Schridde* mit der Tatsache widerlegen, daß er diesen Befund auch bei einem 12jährigen Mädchen und bei Frauen beobachtet hat, bei denen dieser Faktor gänzlich ausgeschlossen war. Sehr wichtig ist auch der in dem letzten Kapitel gegebene Hinweis, daß auf dem Boden einer Leukoplakie öfter Carcinome entstanden sind; haben wir doch in der Leukoplakie ein Krankheitsbild vor uns, das histologisch ein ganz anderes, ortsfremdes Zellbild wie das umliegende Gewebe aufweist, der Boden für ein Carcinom gewißermaßen also vorbereitet ist.

Zur Aetiologie des Vulvacarcinoms schreibt z. B. — *Lebhardt* in dem soeben erschienenen und zum Teil noch in Bearbeitung befindlichen gynaekologischen Werke von *Halban* und *Seitz*: „Dagegen scheinen Leukoplakie und Kraurosis eine Rolle zu spielen, sind doch bei diesen Erkrankungen bereits Störungen innerhalb der histologischen Struktur der Haut vorhanden; Pruritus kann nicht als disponierendes Moment angeführt werden, es ist ja lediglich ein Symptom. Was die Leukoplakie anbelangt, so haben schon zahlreiche Beobachter auf den Zusammenhang mit Carcinom hingewiesen; *Veit* bildet einen solchen Fall ab; um so auffallender ist es, daß *Frankl* selbst nur ein einziges Mal begleitende Leukoplakie fand, während *Bordères* sie nur selten vermißt, ebenso *Petit, Bonney, Boyeri; Savaré* verlangt als Prophylakticum die energische Behandlung der Leukoplakie. Wir selbst, sagt *Lebhardt*, haben in den einzelnen, bei weitem jedoch nicht in allen Fällen, das Carcinom auf leukoplakischer Grundlage entstehen sehen."

Diese neueren Beobachtungen geben uns doch wohl Hinweis genug, mehr als bisher auf diese scheinbar harmlose und klinisch kaum interessierende Leiden zu achten, zumal uns auch für die prophylaktische Therapie des Car-

cinoms der Harnblase in gewißen Fällen bestimmte Fingerzeige dadurch gegeben werden.

Das möge genügen über die bestehenden Anschauungen der Autoren über das Gebiet der Leukoplakie und die bestehenden Auffassungen über die Aetiologie.

Zusammenfassend läßt sich also sagen, daß die Frage, welche Umstände zu der Umwandlung des normalen Übergangsepithels der Harnblase zu Pflasterepithel führen kann, verschieden beantwortet ist. *Aschoff* u. a. führen als Ursache Lues, Alkoholismus und angeborene Disposition – fetale Reste des embryonalen Ganges – an. *Schridde* hält diesen zur Veränderung führenden Vorgang für Prosoplasie, die älteren Autoren halten die Entzündung für das auslösende Moment. In unserem Falle dürfte sicherlich die embryonale Komponente der Aetiologie als die richtige angesehen werden, denn dafür spricht das bilaterale, symetrische Auftreten der Leukoplakie als stark über das Niveau der Umgebung hinausragende Wucherungen in der Gegend des Trigonum, dem häufigsten Sitz auch der primären Geschwülste in der Harnblase als aus dem *Wolff*'schen Gang hervorgegangen.

Zweck dieser Zeilen also ist, einen Überblick über die bestehenden Anschauungen zu geben und zur Kasuistik der Leukoplakie der Harnblase einen prägnanten Fall hinzuzufügen, um einen Anhalt zu geben, in wieweit und wie stark die einzelnen Faktoren der Aetiologie zu bewerten sind.

Zugleich möchte ich aber auch einen Hinweis geben auf die Arbeiten der neueren Zeit, die in der Beobachtung gipfeln, daß maligne Tumoren auf dem Boden einer Leukoplakie entstanden sind; zwar beschränken sich diese Beobachtungen auf die anderen Schleimhäute des menschlichen Körpers. Ob auf dem Boden einer Leukoplakie der Harnblase ein maligner Tumor entstanden ist, darüber konnte ich in der Literatur bisher keinen Anhalt finden. Immerhin legt uns die Analogie des Verlaufs der Krankheit auf allen Schleimhäuten doch den Gedanken nahe, daß dieser Fall auch auf dem leukoplakisch bereiteten Boden der Harnblase möglich ist.

Sektionsprotokoll des der Arbeit zugrundeliegenden Falles.

Grillmeier Franziska

65 Jahre, Ökonomenfrau, kath.

h. a. m.

Gest. 23. 6. o,15 Sekt. 23. 6. 25.

Klinische Diagnose: Paralysis agitans, Pneumonie lk. hinten Kolicystitis (Encephalitis?)

Anatomische Diagnosen: (Paralysis agitans) starke Degeneration der subst. nigra.

Confluierende Bronchopneumonie beider Unterlappen bes. lks.

Hochgradige Leukoplakie der Harnblase.

Pyelitis und Pyelonephritis purulenta

Hydrocephalus internus.

Atrophie des Hirnstammes.

Cholelithiasis (Solitärsteine).

Körperlänge: 158 cm Körpergew. 42 kg.

Haarfarbe: braun

Linke Lunge: 380 g Rechte Lunge: 420 g

Linke und rechte Niere: 220 g

Leber: 1400 g

Milz: 150 g

Gehirn: 1060 g

Leiche einer älteren Frau in mäßigem Ernährungszustand Leber überragt den Rippenbogen handbreit. Leberrand stumpf. Colon transversum ist stark ptotisch. Mesocolon stark ausgezogen. Das Colon liegt in Volvulusstellung.

Appendix und Douglas o. B. Die Gegend der Symphyse ist ekchondrotisch vorgebuchtet. Lungen beiderseits leicht verwachsen. In den Körperhöhlen keine vermehrte Flüssigkeit.

I. Organe des Halses und der Brust.

Zunge bräunlich verfärbt. Oesophagus, Kehlkopf und Trachea o. B. Bifurkationsdrüsen etwas vergrößert, succulent, anthracotisch. Schilddrüse kaum vergrößert, auf dem Schnitt sehr colloidreich mit einzelnen Colloidknoten und kleinsten Kalkeinlagerungen. Die Lungen zeigen beiderseits einige bindegewebige Auflagerungen. Auf dem Schnitt sind die oberen Teile deutlich emphysematös gebläht. Im Unterlappen beiderseits, besonders lks., ist die Färbung dunkler, der Saftgehalt vermehrt, daselbst finden sich mehrere grauweiße Bezirke, deren Luftgehalt aufgehoben ist. Das Herz ist klein, stark contrahiert. Epicard und Endocard o. B. Herzfett schwach entwickelt, Klappenapparat o. B, Herzmuskel braunrot, auf dem Schnitt kleinste, verwachsene, weißliche Einlagerungen. Aorta und Coronararterien sind in Anbetracht des Alters der Patientin auffallend zart und glatt.

II. Organe der Bauchhöhle.

Die Milz ist nicht vergrößert, Kapsel glatt und ohne Einlagerungen. Parenchym dunkelrot, Follikel eben erkennbar, Stützgerüst deutlich sichtbar. Leber flach und nach unten ausgezogen. In der Kapsel einige bindegewebige Verdickungen. Schnittfläche braunrot, ohne Einlagerungen. Läppchenzeichnung eben erkennbar. Gallenblase enthält Galle, sowie einen haselnußgroßen, braunschwarzen Gallenstein. Magen, Duodenum, Panhreas, Dünn- und Dickdarm o. B. Nebennieren gut lipoidhaltig, das Organ ziemlich groß, etwas erweicht. Nieren: Kapsel ist mäßig gut abziehbar, Oberfläche ist ganz fein granuliert. Beide Nieren zeigen verwaschene, gelbweiße, bis markstückgroße Flecken auf der Oberfläche, auf dem Schnitt zeigen sich ähnliche weißliche Herde ohne narbige Einziehung. Aus einem derselben quillt bei Druck etwas Eiter. Das Parenchym selbst zeigt regelrechte Zeichnung, die Rinde ist vielleicht etwas verschmälert, das Nierenbecken ist beiderseits hochrot geschwollen, stark injiziert. Auch die Ureteren sind leicht gerötet.

An den Genitalien, sowie dem Rectum keine Veränderungen. Die Harnblase zeigt starke Rötung, Injektion feinster Blutgefäße und Wulstung der Schleimhaut. Die Ureterenmündungen springen als längliche Wülste etwas vor, 3 cm oberhalb der rechten und der linken Ureterenmündung finden sich in gleicher Entfernung von der Mittellinie, also symmetrisch, Veränderungen der Schleimhaut. Rechts sieht man einen ungefähr trapezförmigen, 3:2:2½ cm großen Bezirk von weißlich – runzliger, dünn – pergamentähnlicher Beschaffenheit, dessen Ränder sich etwas lauellös von der umgebenden Schleimhaut abheben. Die Oberfläche dieser pergamentähnlichen Verfärbung hat leichten Perlmutterglanz. Auf der linken Seite ist die im ganzen gegen rechts etwas kleinere Schleimhautveränderung mit gebogtem Rand ausgestattet. Das Aussehen der Schleimhautveränderung ist genau dasselbe wie rechts, nur sind die Ränder hier stärker lamellös abgehoben als rechts.

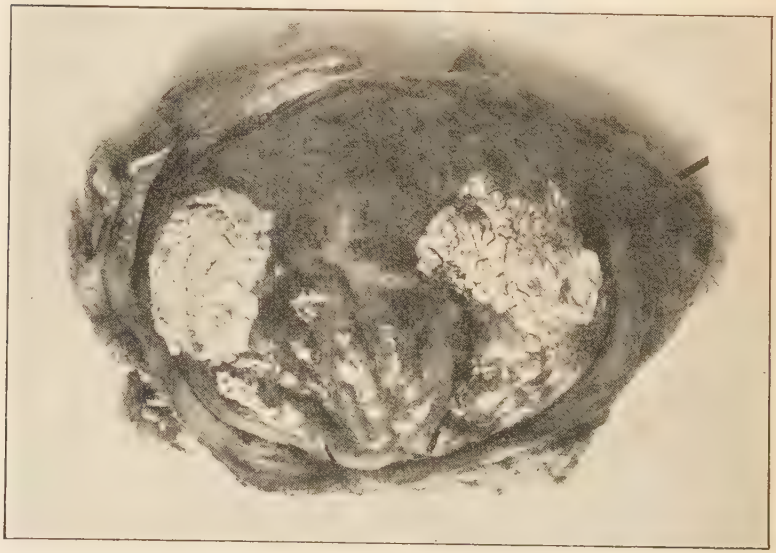

III. Schädeldach und Gehirn.

Schädeldach ziemlich schwer, Diploe nur stellenweise erhalten. Gehirn im ganzen atrophisch, Seitenventrikel leicht erweitert, insbesonders Hirnschenkel und Brücke erscheint deutlich, wenn auch nur in geringem Maße verkleinert. Auf dem Schnitt erscheint insbesonders der rote Kern beiderseits atrophisch, basale Gefäße zart.

Mikroskopisch: Nervenzellverminderung, Pigmentausstreuung, Gliawucherung in der subst. nigra.

Zum Schlusse drängt es mich, Herrn Prof. Dr. Oberndorfer für die freundliche Überlassung des Themas, sowie die tiefen Anregungen, die ich durch ihn bei Bearbeitung des Stoffes erhielt, meinen ergebensten Dank auszusprechen.

Literatur-Verzeichnis.

Aschoff, L. (Freiburg) Lehrbuch der Pathologischen Anatomie (spez. Teil) Jena 1919 Verl. Gust. Fischer.

Babington, zitiert nach Schwimmer.

Boeninghaus Hans, Münch. medizinische Wochenschrift No. 36 Jahrgang 1921. 7 g 68.

Bojajewski, zur Kasuistik der Dermoidgeschwülste der Blase. Zentralbl. f. Chirurgie. 1902. p. 484.

Von Brunn A., über drüsenähnliche Bildungen in der Schleimhaut des Nierenbeckens, des Ureters und der Harnblase, des Menschen. Archiv für mikroskopische Anatomie, Bd. 41 p. 294—301.

Mc. Callum, a Text-Book of Pathology (The John Hopkins University—Baltimore) 1922 Sannders Comp-Philadelphia and London.

Casper Leopold, (Berlin). Lehrbuch für Urologie 1921.

Cohn, (Berlin) in der Enzyklopadie der praktischen Medizin herausgegeben von Schnirer (Wien) und Vierodt (Tübingen) Verlag Hölder Wien 1906.

Disselhorst R. Der Harnleiter der Wirbeltiere (aus dem anatom. Institut Göttingen) Anat. Hefte Abt. 1, Heft 11 Bd. 4, H. 1 p. 127-191.

Englisch über Leukoplakie und Malakoplakie. Zeitschr. f. Urologie 1907 Bd. 1 p. 641—682 u. 745—768.

Fütterer Gustav, (Chicago). Über Epithelmetaplasie i. Ergebnisse der allg. Pathologie, Wiesbaden 1905 Verlag Bergmann.

Guyon J. C. Felix, (Paris). Die Krankheiten der Harnorgane (Kl. Vorlesungen a. d. Hospital Necker) übersetzt von Dr. Krause (Karlsbad) u. Dr. Zuckerkandl (Wien. Wien 1899 Verl. Alfred Hölder).

Hallé, Leukoplasies et cancroides dans L' appareil urinaire. Annales des maladies des organes genito-urinaires 1896, p. 481-530 u. 577-623.

Hamilton Alice, a discussion of the etiology of so — called anilin — tumors of the bladder. Journ. of industr. hyg. Bd. 3, No. 1 1921.

Von Hansemann, über Malkoplakie der Harnblase i. Virchows Archiv für path. Anatomie und Phyologie und für kl. Medizin, Bd. 173, Folge XVII Bd. 3, Verlag Georg Reimer 1903.

Herxheimer (Gotthold) Grundlagen der path. Anatom. 1922 Verl. Bergmann, München—Wiesbaden.

Hunter zitiert nach Schwimmer.

Jaffé Rud., (Frankfurt) Experimentelle Untersuchungen über die Wirkungen langdauernder Anilin-Inhalationen. Zentralblatt für Allg. und pathol. Anatomie, Bd. 31, No. 9, 1920.

Von Kafka, eine seltene Form von Leukoplakie der Harnblase (Pathol. Institut der Univers. Prag, Vorst. Prof. A. Ghon) Zentralblatt für Pathologie u. pathol. Anatomie Bd. 31, Nr. 10 1920/21.

Kretschmar Herm., Leukoplakia of the bladder and ureter. Surg. Gynecol. and obstetr., Bd. 31, No. 4 p. 325—339, 1920.

Küttner Herm., Das Cholesteatom der Harnwege i. Brunn's Beiträge zur klinischen Chirurgie," Bd. 114, Heft 5, Tübingen 1919. Verl. d. Laupp'schen Buchhandlung.

Lebhardt A., im Lehrbuch v. Halban u. Seitz: Biologie und Pathologie d. Weibes, 1924 Verl. Urban u. Schwarzenberg Berlin-Wien.

Münch Karl, Zeitschrift für Heilkunde 1902, Wien-Leipzig (W. Braumüller) Bd. 23 (Neue Folge Band III)

Neumann E., Flimmerepithel im Oesophagus menschl. Embryonen. Archiv für mikr. Anatomie, Bd. XII, 1876.

Pommer (Innsbruck), ein Struvitstein i. einem Falle von Epidermisierung der Harnblase i. Verhandlungen der Deutschen Pathol. Gesellschaft, herausgeb. von G. Schmorl, Jena 1906, Verlag von Gustav Fischer.

Preiswerk Paul, (Basel) i. Handbuch für innere Medizin (Mohr u. Staehelin) Abschn. über Leukoplakia buccalis.

Rokitansky C., Lehrb. d. pathol. Anatomie Wien 1861 3. Aufl. Bd. III.

Lebenslauf.

Am 7. Okt. 1900 wurde ich als Sohn des Beamten Rud. Rost zu Soest i. Westf. geboren. Ich besuchte nacheinander die Volksschule und Rektoratschule zu Soest, von Obertertia bis Untersekunda das Ostendorf Realgymnasium zu Lippstadt und von Obersekunda bis Unterprima die Oberrealschule zu Lehe i. Han. Anfang 1918 wurde ich zur Marine einbezogen und am 20. Dez. 1918 von der 1. Torpedo-Division Kiel entlassen. Nach Besuch eines Kriegsteilnehmerkursus an der Oberrealschule zu Hamm i. Westf. erhielt ich am 7. Okt. 1919 das Reifezeugnis. Ich studierte nacheinander in Münster, Freiburg, Hamburg und München. Im W. S. 1924 bestand ich in München das Staatsexamen.